



01

Rarezas colposcópicas

Dr. Andrés Humpheys



Rarezas colposcópicas

02

Les presento una paciente de 32 años

- AGIO: E: 1, Ces: 1. MAC: preservativo
- Tabaco: no

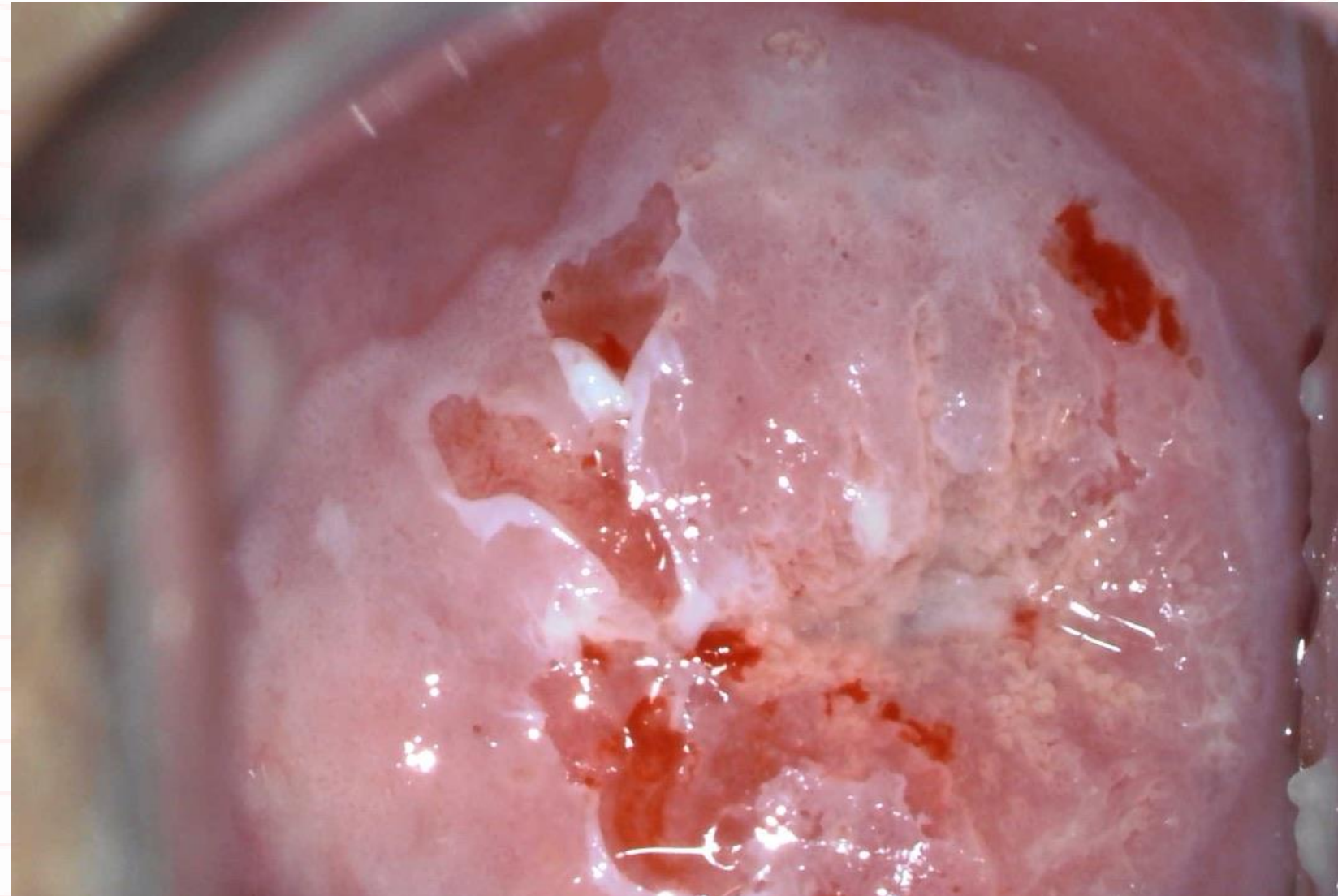
- Consulta en 2º opinión
- Adjunta: Captura de híbridos + , PAP ASC-US
- En la evaluación colposcópica se observa lo que verán en la siguiente diapositiva.



Evaluación colposcópica

03

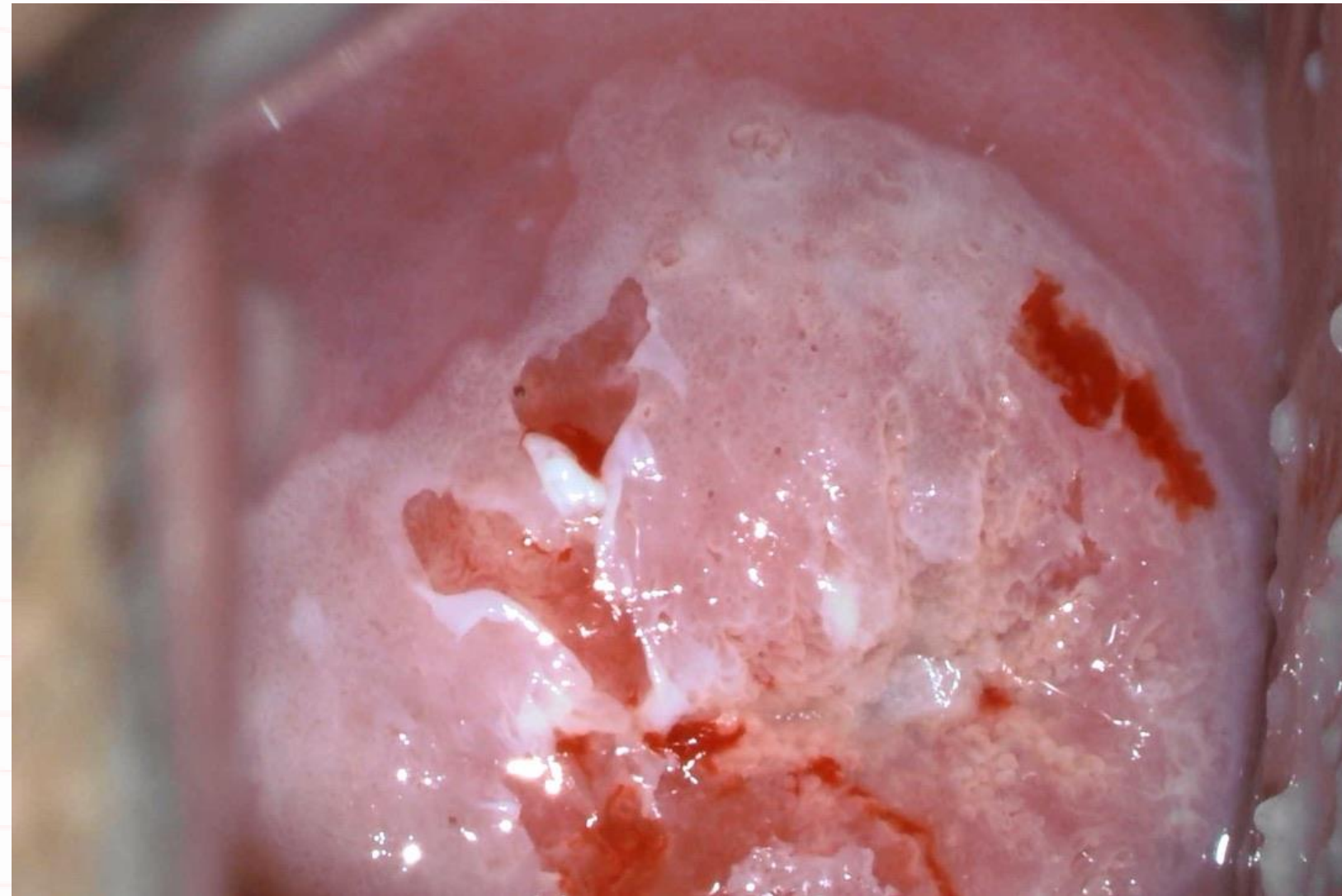
- En esta colpofotografía observamos el límite escamo-columnar en su totalidad.
- Por lo tanto, se trata de una zona de transformación de tipo 1.
- Se observa también una extensa área acetoblanca que ocupa los 4 cuadrantes cervicales.





Evaluación colposcópica

04



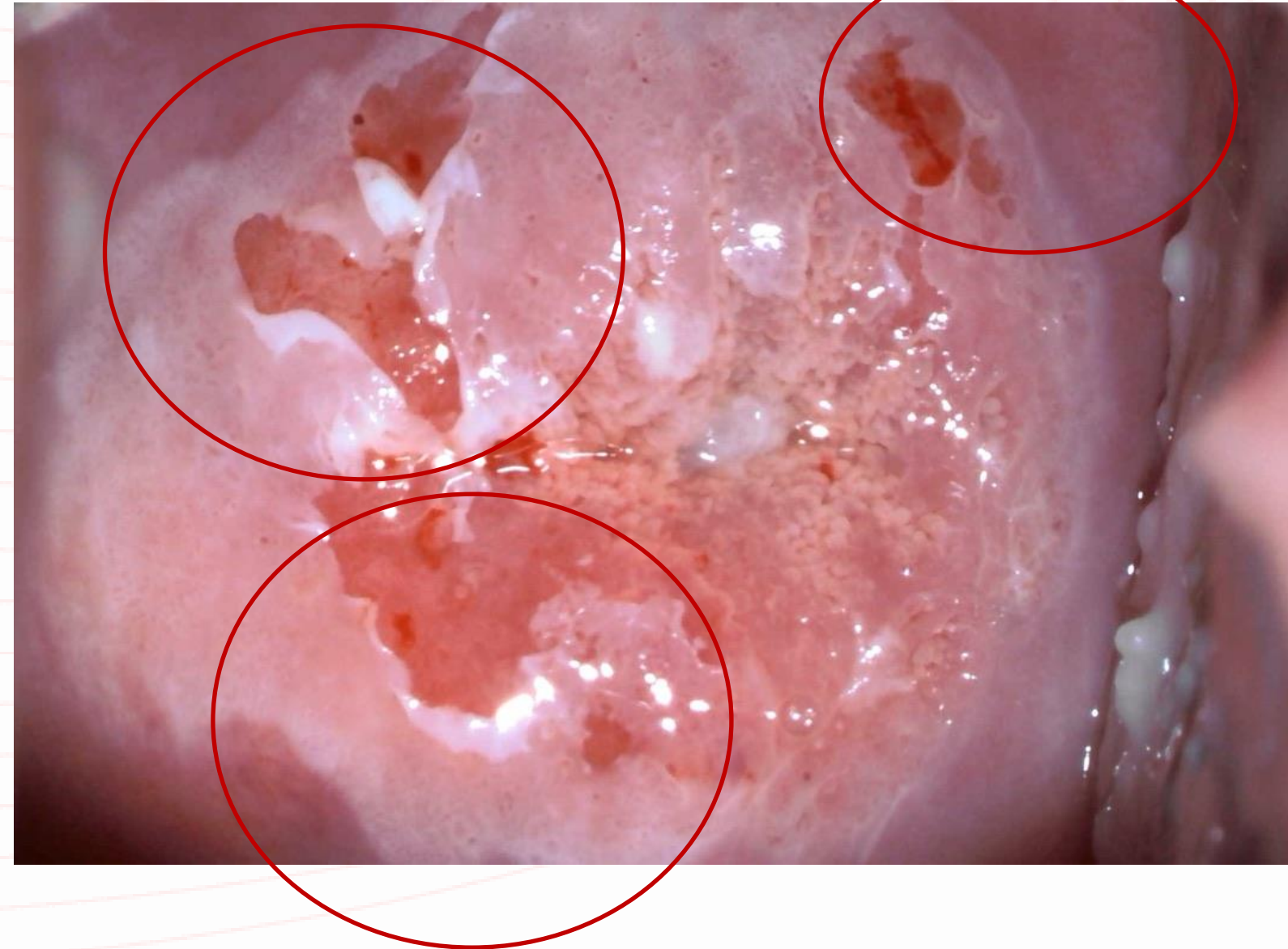Ante el contacto con el hisopo de algodón para la aplicación del ácido acético, se produce el desprendimiento del epitelio con suma facilidad.



Evaluación colposcópica

05

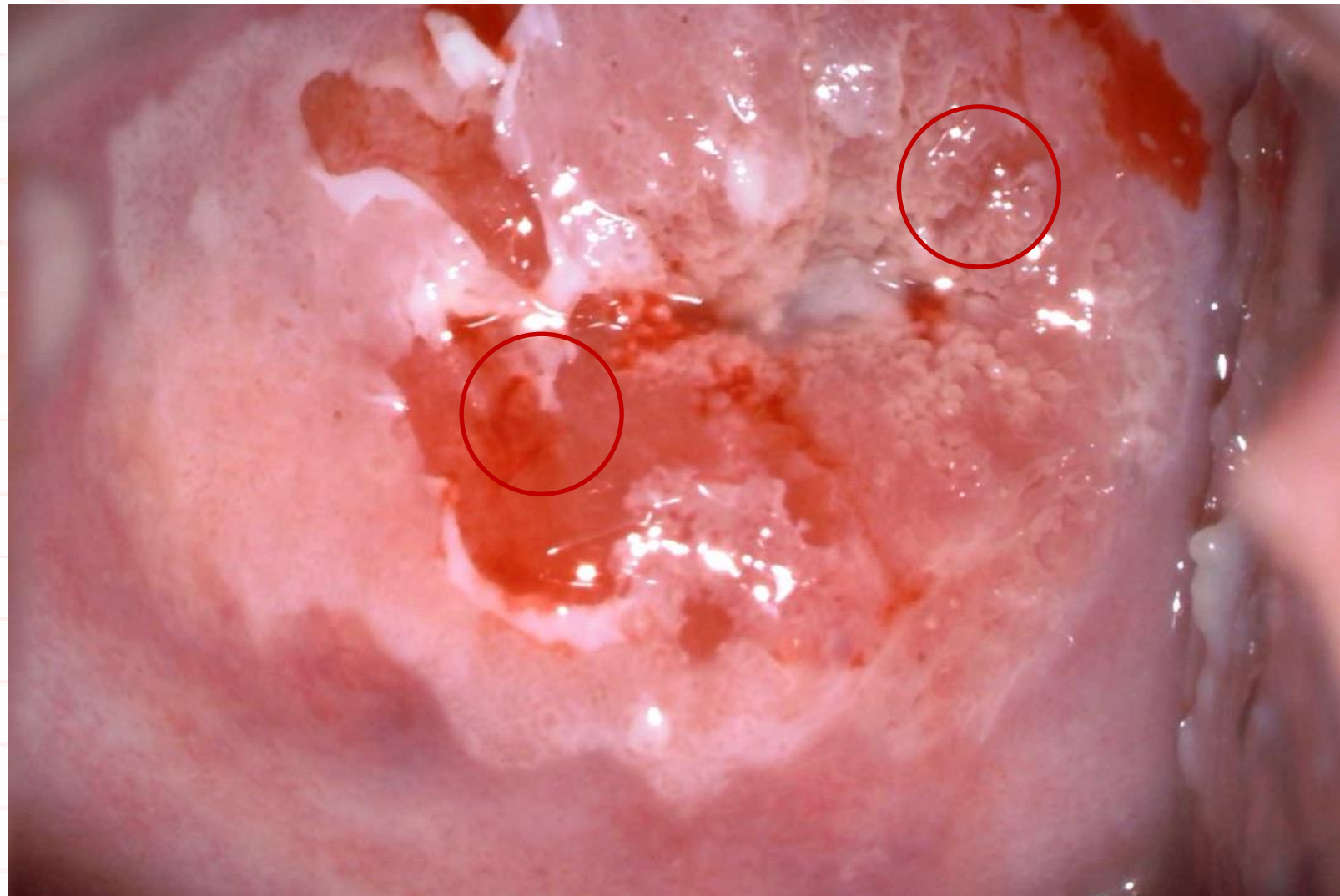- Se pueden ver las áreas erosionadas y parte del epitelio desprendido parcialmente, colgando como “harapos”.
- Se lo conoce como signo del harapo o “rag-sign” en la literatura sajona.





Evaluación colposcópica

06



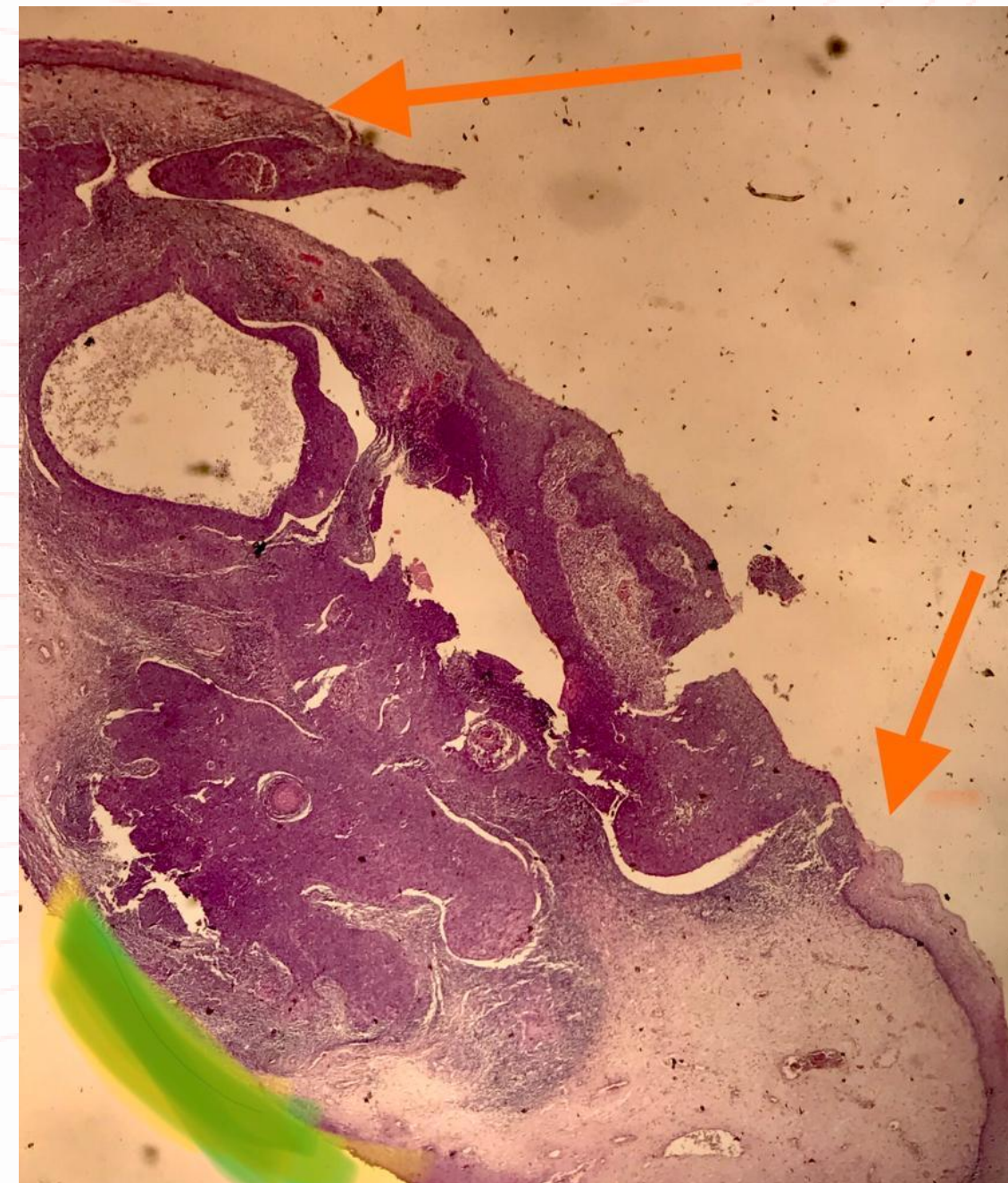- Las biopsias de hora 12 y hora 9 informaron HSIL/ CIN 2, p16+.
- Se realizó una escisión LEEP en esta paciente.



Estudio anatomopatológico

07

- El estudio anatomopatológico de la pieza operatorial arrojó el siguiente resultado:
 - Extensa lesión de alto grado, con foco de invasión de 3mm.
 - Ausencia de invasión linfocascular.
 - Margen endocervical comprometido (marcado en verde), margen ecto libre de lesión (señalado por las flechas).





Signo del harapo

- Se produce ante la pérdida de los desmosomas que se da en el epitelio displásico y la consecuente pérdida de cohesión del epitelio escamoso al corion.
- El un signo colposcópico poco mencionado en la literatura. No está incluido dentro de la nomenclatura de IFCPC Rio 2011.
- Tiene una fuerte asociación a lesión de alto grado, con una especificidad del 96% y un VPP de 95,7%¹.

1. Vercellino, Giuseppe F. MD; et al. Validity of the Colposcopic Criteria Inner Border Sign, Ridge Sign, and Rag Sign for Detection of High-Grade Cervical Intraepithelial Neoplasia, *Obstetrics & Gynecology*: March 2013 - Volume 121 - Issue 3 - p 624-631 doi: 10.1097/AOG.0b013e3182835831



Para información contactanos:

www.colpoweb.org

✉ sociedad@colpoweb.org

☎ (54 11) 4823-6187

☎ (54 11) 4825-5141

Redes Sociales



Colpoargentina